

Le diagnostic de la maladie d'Alzheimer : l'apport de la recherche préclinique

MOTS-CLÉS : MALADIE D'ALZHEIMER. BIOMARQUEURS. DIAGNOSTIC PAR IMAGERIE. MODÈLES ANIMAUX.

Diagnosis of Alzheimer's disease : the contribution of preclinical research

KEY-WORDS (Index Medicus) : ALZHEIMER DISEASE. BIOLOGICAL MARKERS. DIAGNOSTIC IMAGING. MODELS, ANIMALS.

Benoît DELATOUR*, Marc DHENAIN**.

RÉSUMÉ

Le diagnostic de la maladie d'Alzheimer est encore un diagnostic probabiliste, basé sur des critères d'exclusion, nécessitant le croisement de différentes informations (apportées, par exemple, par le bilan neuropsychologique associé à l'imagerie morphologique). L'absence d'un diagnostic de certitude freine l'effort de recherche thérapeutique et entrave la prescription de traitements aux stades précoces, faiblement symptomatiques, de la maladie. Depuis une dizaine d'années le développement de modèles transgéniques murins de la maladie a ouvert de nouvelles opportunités, non seulement pour la recherche pharmaceutique pré-clinique et les études physiopathologiques, mais également pour la recherche dédiée aux biomarqueurs. Cette courte revue a pour objectif de décrire, sur la base d'une analyse des données récentes de la littérature, la portée et les limites des modèles animaux dans la découverte et la validation de nouveaux biomarqueurs de la maladie d'Alzheimer.

SUMMARY

Diagnosis of Alzheimer's disease is still only probabilistic. It is based on exclusion criteria and requires several sources of information (e.g. neuropsychological assessment and morphological neuroimaging). The lack of a definite diagnosis in living patients penalizes therapeutic research and impedes treatment during the early, mildly symptomatic phase of the disease. Over the past ten years, studies of transgenic mice have opened new avenues in pathophysiological and preclinical research, and have identified new potential biomarkers.

* Laboratoire de Neurobiologie de l'Apprentissage, de la Mémoire et de la Communication, NAMC, CNRS UMR 8620, Bâtiment 446, Université Paris-Sud — 91405 Orsay Cedex.

** CEA, I2BM, MIRCen, URA CEA-CNRS 2210 — Orsay.

Tirés-à-part : Docteur Benoît DELATOUR, même adresse.

Article reçu et accepté le 11 février 2008.

The aim of this short review of the recent literature is to examine the advantages and pitfalls of using animal models to discover and validate new Alzheimer biomarkers.

ÉTAT DES LIEUX

Le diagnostic de la maladie d'Alzheimer (MA) repose sur des critères cliniques (l'installation progressive d'une démence comportant une altération des fonctions mnésique au premier plan). Seul, pourtant, l'examen postmortem du tissu cérébral permet de confirmer ce diagnostic clinique, souvent probabiliste ou d'exclusion, en révélant les lésions de la maladie (plaques séniles et dégénérescences neurofibrillaires), leur nombre et leur topographie. Cette situation perdure depuis un siècle et il n'existe à ce jour ni biomarqueurs de la maladie, ni, encore moins, marqueurs de substitution, qui soient d'une sensibilité et d'une spécificité satisfaisantes.

Le concept de biomarqueur, d'apparence simple, mérite pourtant d'être explicité car il fait appel à une terminologie et à des classifications précises [1]. Les biomarqueurs sont des paramètres mesurés de façon objective qui constituent des indicateurs d'un processus biologique ou pathogénique, ou encore d'une réponse à une intervention thérapeutique. Trois types en sont définis. Les biomarqueurs de Type 0, qui reflètent « l'histoire naturelle » de la maladie, sont étroitement associés aux signes cliniques. Les biomarqueurs de Type I témoignent d'un mécanisme susceptible de faire l'objet d'une intervention thérapeutique ciblée, mais ne sont pas forcément liés statistiquement à l'évolution clinique. Les biomarqueurs de Type II sont, eux, capables de prédire le bénéfice ou la toxicité d'un traitement. Ces derniers, étroitement associés aux symptômes et signes cliniques, constituent ainsi des marqueurs de substitution.

L'identification et la validation de biomarqueurs de la MA, devenues une priorité, motivent un effort de recherche conséquent. Il ne s'agit pas seulement d'obtenir des outils de diagnostic précoce (permettant l'identification de patients à risque, ou en début de maladie, afin d'engager une action thérapeutique rapide, voire préventive) mais aussi de préciser, du vivant du patient, le stade de sa maladie et son évolution. Il est également crucial de développer des marqueurs de substitution pour observer, en temps réel, la réponse à un traitement et dissocier ses effets symptomatiques de ses effets réellement physiopathogéniques.

Les marqueurs génétiques de la MA ont une pertinence évidente pour ses formes familiales, associées à des mutations autosomiques dominantes à forte pénétrance (gènes APP, PS1, PS2). Des facteurs de risque génétiques (par exemple le polymorphisme de l'APOE) existent mais ne constituent pas en eux-mêmes des biomarqueurs d'intérêt.

La recherche de biomarqueurs « *in vivo* », notamment dans les formes sporadiques de la maladie qui regroupent la très grande majorité des patients, s'articule en fait autour de différentes stratégies :

- L'évaluation de l'atrophie cérébrale grâce aux techniques d'IRM morphologique est un examen classique lorsque la MA est suspectée sur des arguments

- cliniques. L'atrophie temporale médiane est de longue date considérée comme un marqueur de la maladie [2]. Le développement des techniques d'analyses volumétriques a progressé ; il permet aujourd'hui de prédire, dans certaines limites, la conversion d'un stade asymptomatique ou débutant de MA (trouble cognitif modéré ou déficience cognitive légère DCL, souvent appelé « MCI¹ ») vers un stade confirmé de la maladie [3, 4], de dissocier les formes précoces et tardives de la MA [5] et même d'identifier les substrats morphologiques des sous-entités cliniques du MCI [6].
- L'hypométabolisme du cortex cérébral, notamment dans les régions pariéto-temporales, est une autre constante de la maladie [7-9]. Les anomalies du fonctionnement neuronal peuvent être révélées en imagerie par tomographie à émission de positons (TEP) et grâce aux techniques de l'imagerie en résonance magnétique nucléaire (RMN) fonctionnelle. L'hypométabolisme cortical constamment rapporté chez les patients atteints de MA ne doit pas cependant faire oublier que des hyperactivités cérébrales peuvent être paradoxalement décrites chez des sujets à risque n'ayant pas encore déclaré la maladie ou chez des patients qui présentent une DCL [10]. Ces dernières observations pourraient témoigner de la mise en place de mécanismes de compensation-plasticité aux stades précoces de la maladie.
 - Des marqueurs périphériques accessibles par voie peu invasive, prélèvement sanguin ou ponction lombaire, sont activement recherchés. De nombreuses études s'accordent sur l'élévation des concentrations de la protéine tau et la diminution concomitante de celles du peptide A β dans le LCR de patients atteints de MA. La combinaison de ces différents marqueurs du LCR augmente la sensibilité et la spécificité du diagnostic : les rapports A β 42 / A β 40 [11], A β / tau [12] et tau/phospho-tau [13] sont ainsi utiles. La possibilité de développer un test sanguin de MA, longtemps considérée comme illusoire, n'a pas été abandonnée. Une étude récente a identifié 18 marqueurs plasmatiques d'intérêt qui permettent de distinguer les patients atteints d'une MA confirmée et les sujets non déments [14].
 - C'est l'imagerie directe des lésions de la MA qui a fait les progrès les plus considérables ces dernières années. Des radioligands dérivés du rouge Congo, de la thioflavine T ou d'autres molécules affines pour l'A β agrégé des plaques séniles ont été développés [15, 16]. Le « Pittsburgh compound-B » (PIB) issu des travaux de Klunk et Mathis [17], le plus étudié, a été validé dans le cadre d'études multi-centriques. Ce radioligand permet de détecter et de quantifier *in vivo* l'amyloïdose cérébrale, de suivre son évolution au cours du processus pathogénique et d'étudier sa relation avec le déclin cognitif [18]. Plusieurs études récentes [19-22] ont évalué la rétention du PIB dans le cerveau de patients atteints de différentes affections neurologiques (maladie d'Alzheimer, démence à corps de Lewy, encéphalopathies à prions, démence fronto-temporale etc.). Les résultats

1. Mild Cognitive Impairment.

de ces travaux, axés sur les problèmes de diagnostic différentiel, sont globalement encourageants. Les succès indéniables du PIB, également en termes de valorisation industrielle (prise de licence par GE Healthcare) doivent être cependant nuancés. La sensibilité et la spécificité de ce biomarqueur restent discutées, à différents points de vue : le ligand peut être retenu chez certains patients non-déments [23] ; il ne détecte pas les formes solubles oligomériques particulièrement pathogènes du peptide $A\beta$; il a une affinité pour les dépôts amyloïdes vasculaires, dont la présence est variable d'un patient à un autre au cours de la maladie d'Alzheimer [24, 25].

En résumé, les marqueurs d'atrophie cérébrale paraissent constituer des indicateurs intéressants, certains travaux ayant montré leur valeur pronostique dans des situations cliniques difficiles (conversion d'une DCL (MCI) en Alzheimer débutant). Ils ne peuvent déceler, en toute hypothèse, que les stades assez avancés de la maladie pour que la mort neuronale ait entraîné une réduction significative du volume du cerveau. Les marqueurs du métabolisme pourraient être très sensibles dans certaines conditions [26, 27]. La recherche sur les marqueurs périphériques (sang, LCR) est en plein essor ; plusieurs études ont apporté des résultats stimulants en dépit des limites de l'approche (forte variabilité biologique inter-individuelle ; faibles quantités de marqueurs dosables dans les fluides). L'imagerie *in vivo* des lésions, de développement très récent, constitue une avancée essentielle mais seuls des marqueurs radioactifs sont actuellement disponibles et utilisés chez l'homme.

Finalement, les efforts de consensus s'accordent pour privilégier non pas un marqueur diagnostique de la MA mais un ensemble composite de marqueurs cliniques (le trouble mnésique) et biologiques (tels que l'atrophie cérébrale, les marqueurs du LCR et de l'amyloïdose cérébrale, l'hypométabolisme cortical) [28]. Il apparaît donc qu'il n'existe pas à ce jour un « biomarqueur-roi » de la maladie et que seule une approche utilisant des critères multiples est à même de fournir un diagnostic, sinon parfaitement fiable, du moins associé à une probabilité d'exactitude élevée.

DES MODÈLES ANIMAUX : POURQUOI ? COMMENT ?

Améliorer les marqueurs existants, en découvrir de nouveaux est nécessaire. L'identification et la validation de biomarqueurs de la MA sont paradoxalement pénalisées par l'absence de diagnostic de certitude, d'« étalon or » de la maladie. En effet, la majorité des études reposent sur des cohortes de patients et de sujets témoins dont le statut clinique n'est défini que par l'examen neuropsychologique (présence/absence de démence) et, dans les meilleurs des cas, un examen clinique et des techniques d'imagerie simples. La confirmation histopathologique du diagnostic de MA n'est qu'exceptionnellement obtenue et la validation du marqueur d'intérêt s'en trouve amoindrie : les patients déments ont-ils tous, de fait, une MA (d'autres causes de démence, isolées ou associées peuvent être en cause) ; quel est l'état neuropatholo-

logique exact des sujets témoins âgés : en particulier, le groupe de contrôle ne comporte-t-il pas une sous-population de patients à un stade préclinique de MA, regroupant des sujets porteurs de lésions débutantes mais sans symptômes manifestes ?

La recherche sur les biomarqueurs bénéficie du recours aux modèles animaux de la maladie. L'expérimentation animale est ici réalisée dans un but dit « translationnel » : l'utilisation chez le patient des résultats qu'elle permet d'obtenir. Elle vise à développer des méthodes d'exploration non-invasives, à identifier des marqueurs diagnostiques d'intérêt et également des marqueurs de substitution utilisables chez l'homme. Elle est aussi utile chez l'animal lui-même, dans le cadre d'études précliniques d'évaluation pharmacologique.

Depuis une dizaine d'années, le développement de modèles animaux de MA s'est principalement structuré autour de stratégies de transgénèse, qui ont conduit à la construction de nombreuses lignées (essentiellement de souris) surexprimant des gènes humains mutés au cours des formes familiales de MA. Depuis le premier modèle développé en 1995 par Dora Games : souris transgéniques PDAPP ayant reçu le gène codant l'APP d'une forme familiale de la maladie d'Alzheimer : (Val717 → Phe) [29], plusieurs lignées ont été développées [30]. La grande majorité de ces souris génétiquement modifiées surexpriment des mutations des gènes APP (associées ou non à des mutations PS1). La constante phénotypique de ces modèles murins est le développement de dépôts d'A β dans le parenchyme cérébral d'amplitude et de cinétique d'apparition variables en fonction des paramètres de construction (promoteur, mutations, fond génétique etc.). L'approche transgénique dérive d'une hypothèse physiopathogénique (« la cascade amyloïde ») et constitue, en retour, une validation expérimentale de cette hypothèse. Rappelons que cette théorie [31, 32] suppose que l'accumulation d'A β dans le cerveau des patients atteints de MA est l'événement princeps et initiateur, d'où découlent les autres lésions de la maladie (c'est-à-dire la perte synaptique, les dégénérescences neurofibrillaires, l'inflammation, etc.) et leur traduction phénotypique finale : la démence. De fait, la production massive d'A β dans le cerveau des souris transgéniques s'accompagne de troubles comportementaux, notamment mnésiques [33]. Il est à noter cependant que la sur-production d'A β n'induit pas, « en cascade », l'ensemble des lésions de la MA. En particulier, les dégénérescences neurofibrillaires n'ont jamais été décrites dans aucun modèle connu de surexpression d'APP. Les modèles murins, pour ce qui concerne la MA, peuvent donc être particulièrement utiles pour la découverte et la validation de biomarqueurs de Type I, associés aux cibles thérapeutiques (le dépôt A β parfaitement reproduit). L'apport des modèles murins à la mise au point de marqueurs de substitution (Type II) semble plus réduit, voir contestable. L'utilisation des biomarqueurs des plaques récemment introduits chez l'homme s'accompagne encore de nombreuses contraintes (utilisation de la radioactivité, coût important, infrastructure lourde requise etc.). La validation de nouvelles modalités d'imagerie des plaques, notamment par des approches RMN, dont la mise au point est rendue possible par le développement de spectromètres de petit animal,

constitue une voie importante de la recherche préclinique sur les biomarqueurs de la MA.

IMAGERIE MORPHOLOGIQUE ET DIAGNOSTIC FONCTIONNEL CHEZ L'ANIMAL

Volumétrie cérébrale

L'atrophie cérébrale régionale constitue, à ce jour, l'un des meilleurs marqueurs diagnostique et pronostique de la MA. Localiser et quantifier le processus atrophique dans l'encéphale de souris, longtemps considéré comme un défi (le volume du cerveau de souris est approximativement 3 000 fois inférieur à celui de l'homme), est désormais possible grâce aux imageurs à haut champ. Les études en IRM morphologique chez l'animal modèle ont un intérêt évident : elles autorisent un suivi longitudinal du processus atrophique [34] et laissent espérer l'évaluation « *in vivo* » d'actions thérapeutiques [35].

L'atrophie cérébrale chez la souris a été étudiée principalement dans le modèle PDAPP. Une atrophie temporale médiane, ciblée sur l'hippocampe [36-41] qui, au premier abord, pourrait ressembler à celle rapportée chez les patients, a été observée. D'autres observations viennent nuancer cette conclusion : — l'atrophie hippocampique n'est pas une constante des souris transgéniques ; dans un modèle APPxPS1 particulièrement agressif, Delatour et collaborateurs [42] n'ont pas observé, en IRM *in vivo*, la diminution du volume hippocampique, même chez des souris très âgées, ce qui fut confirmé par l'examen neuropathologique post-mortem. — l'atrophie hippocampique décrite chez la souris-modèle se développe très précocement au cours de l'ontogenèse, au contraire de l'apparition tardive et de l'évolution progressive chez les patients. Cela suggère que les anomalies morphologiques observées chez les souris mutantes surviennent, en fait, au cours du développement [40]. Qu'aucune corrélation entre l'atrophie cérébrale et la densité des lésions microscopiques (plaques) ne puisse être mise en évidence renforce cette hypothèse [42] — L'atrophie murine implique des régions sous-corticales postérieures (par exemple mésencéphaliques) qui ne sont pas généralement atrophiées chez les patients MA [42]. — Les anomalies de la substance blanche des souris PDAPP, notamment une agénésie spectaculaire du corps calleux, sont sans commune mesure avec celles décrites chez l'homme [38].

Les mesures volumétriques cérébrales ne sont donc pas des biomarqueurs d'intérêt chez les souris transgéniques APP. Leur utilisation dans le cadre de recherches précliniques doit pour le moins être prudente et contrôlée, tant il est clair que l'atrophie du modèle est qualitativement et quantitativement différente de celle de la MA.

Imagerie des plaques

Les souris transgéniques APP(xPS1) constituent un matériel de choix pour le développement de méthodes d'imagerie des plaques amyloïdes.

L'approche la plus simple consiste à quantifier « *in vivo* » les conséquences de l'accumulation du peptide A β . Des anomalies de la diffusion, mesurées par IRM, sont ainsi décrites chez les souris transgéniques [43, 45, 46] ; l'origine exacte de ces altérations reste encore à préciser (perturbation de la diffusion de l'eau par les dépôts d'A β fortement hydrophobes ? anomalies de la substance blanche ?). La spectroscopie RMN permet également de révéler une diminution anormale du pic N-acétyl-aspartate (NAA) dans le cerveau de souris APPxPS1 [47]. Le NAA est considéré comme un marqueur de la viabilité neuronale ; sa réduction chez les souris transgéniques pourrait refléter les conséquences de l'accumulation intracérébrale du peptide A β , comme l'ont suggéré certaines études récentes qui montrent une corrélation négative entre la charge amyloïde et le pic de NAA [48]. L'effet de l'accumulation d'A β sur les propriétés intrinsèques du tissu cérébral a plus récemment été apprécié par l'analyse des mesures des temps de relaxation en RMN. La diminution du temps T2 a été notamment rapporté dans différents modèles de souris [49, 50]. Certains travaux suggèrent une étroite association entre baisse du T2 et charge amyloïde : le T2 diminue proportionnellement à la densité des lésions [51].

L'imagerie directe des plaques, chez l'animal, est une voie de recherche particulièrement prometteuse. La détection RMN des dépôts amyloïdes est activement étudiée car elle constitue une alternative intéressante aux radio-ligands développés et utilisés chez l'homme (voir plus haut). Les études réalisées chez l'animal montrent que les plaques d'A β agrégé modifient le contraste des images en RMN (voir Figure 1). Ces anomalies de contraste peuvent être détectées non seulement dans des conditions post-mortem, qui favorisent l'acquisition d'images fortement résolues [52-54], mais également « *in vivo* », chez l'animal anesthésié, avec une plus basse résolution spatiale [55-57]. Le mécanisme le plus probable de la détection des plaques en RMN est l'accumulation de fer au cœur du dépôt [49, 58, 59], ce qui modifie localement les propriétés de relaxation du tissu. Il reste encore difficile d'évaluer les possibilités d'application à l'homme de ces méthodes expérimentales. Obtenir des images de plaques sur la base de leur contraste RMN spontané dépend de l'intensité du champ magnétique utilisé. Le transfert de ces techniques, sur des imageurs cliniques de routine à faible champ, semble donc pour l'instant limité.

L'utilisation d'agents de contraste RMN vectorisés est une alternative à l'imagerie des plaques. Le peptide A β complexé au gadolinium ou à des nano-particules de fer (MION, monocristalline iron oxide nanoparticles) présente un tropisme pour les dépôts amyloïdes lorsqu'il est administré par voie intraveineuse. Sa pénétration dans le cerveau requiert cependant l'ouverture de la barrière hémato-encéphalique (par administration de mannitol) ou une conjugaison supplémentaire à des polyamines (putrescine) qui facilitent le franchissement de cette barrière. L'utilisation « *in vivo* » de ces agents de contraste vectorisés permet la mise en évidence des plaques

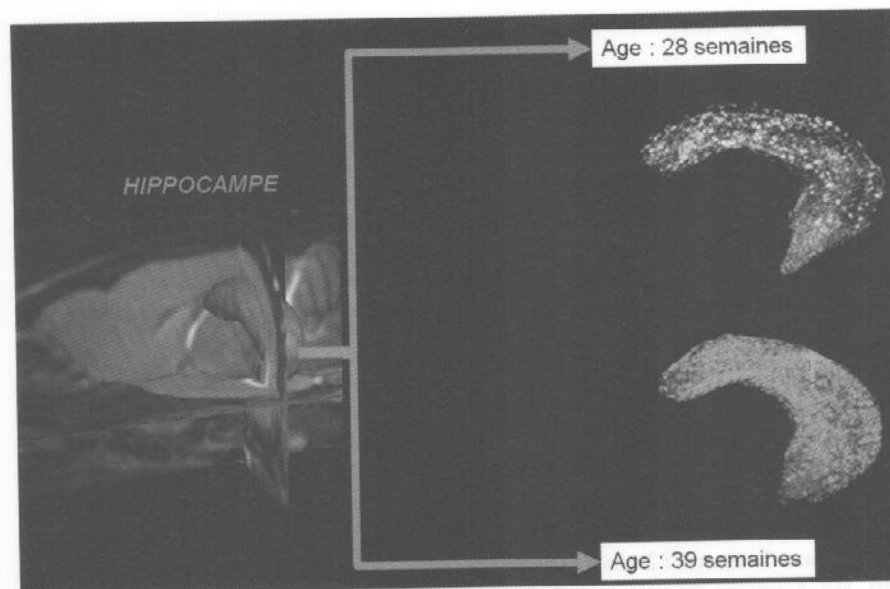


FIG. 1. — Marquage des plaques dans l'hippocampe de souris transgéniques APPxPS1.

Le volume hippocampique (en couleur sur l'image de gauche) a été reconstitué dans l'encéphale à partir d'images RMN sériées. La mise en évidence des plaques (images de droite) est le résultat d'un marquage passif par infusion d'une solution d'agent de contraste (acide gadotérique). Les anomalies de contraste RMN sont d'autant plus importantes que l'animal est âgé (à droite) et témoignent du développement de l'amyloïdose cérébrale au cours du vieillissement.

(d'après DHENAIN M., DELATOUR B., WALCZAK C., VOLK A. — Passive staining : a novel ex vivo MRI protocol to detect amyloid deposits in mouse models of Alzheimer's disease. Magn. Reson. Med., 2006, 55, 687-693).

[60, 61] et la quantification précise de la charge amyloïde (analyses voxel à voxel basées sur la comparaison du signal pre- et post-injection) [62]. La possibilité d'utiliser ces méthodes pour l'évaluation préclinique de traitements, séduisante, n'a pas, à notre connaissance, été rapportée jusqu'ici. Le groupe de Beka Solomon a récemment développé une autre stratégie innovante, basée sur la vectorisation d'anticorps anti-A β : grâce à la technique de « phage display » (expression de banques de protéines à la surface de phages), des bactériophages exprimant des fragments (ScFv) d'anticorps anti-A β ont été construits et sélectionnés. Le complexe phage-anticorps, administré par voie nasale chez la souris transgénique, pénètre dans le cerveau et s'agrège au voisinage des plaques, non seulement aux sites de pénétration (bulbes olfactifs) mais également à distance, par exemple au niveau de l'hippocampe [63]. La complexation de ces vecteurs viraux à des agents de contraste RMN (atomes de gadolinium) a été réalisée et devrait permettre la détection des plaques amyloïdes « *in vivo* » par IRM, ce qui est en cours d'étude. L'imagerie des plaques peut également être étudiée, chez l'animal, à l'aide de dérivés du rouge

Congo (styrylbenzènes) qui franchissent la barrière hémato-cérébrale et sont marqués au fluor, élément détectable par RMN. L'utilisation du fluor associé à des sondes amyloïdophiles n'a cependant, à notre connaissance, été rapportée que dans une seule étude [64]. Nous ne sommes pas parvenus à reproduire ces résultats.

D'autres approches, cette fois non basées sur l'IRM, ont été développées pour détecter l'accumulation du peptide $A\beta$ dans le parenchyme cérébral de la souris. L'imagerie par fluorescence repose sur des colorants affins pour les substances amyloïdes. Par exemple, le colorant AOI987 dérivé de l'oxazine, qui marque les plaques « *in vitro* » sur coupes histologiques, pénètre dans le cerveau après injection intraveineuse et peut être détecté « *in vivo* » par fluorescence (near infrared fluorescence, NIRF). Il fournit une estimation de la charge amyloïde des souris transgéniques APP [65]. L'imagerie des plaques avec une très forte résolution spatiale est aussi possible grâce aux techniques de microscopie confocale « *in vivo* ». Chez l'animal anesthésié, un colorant fluorescent des plaques est déposé à la surface du cortex, après ouverture d'une fenêtre crânienne. Il pénètre dans le tissu (sur une épaisseur de plusieurs dizaines de microns) et se lie aux dépôts que l'on rend visibles par une excitation laser multiphotonique, non destructrice pour le tissu [66]. Ces méthodes permettent de suivre « *in vivo* » la cinétique de formation des plaques et de l'angiopathie amyloïde sur un mode longitudinal, pendant plusieurs semaines ou mois [67, 68], et d'observer l'effet des traitements sur la résorption des lésions chez l'animal vivant [69].

Les succès des radio-ligands des plaques testés et validés chez l'homme (voir introduction) semblent difficilement reproductibles dans les modèles transgéniques [70, 71]. Cela peut être imputé à la faible densité des sites de liaisons au ligand dans le cerveau de souris ou à leur affinité réduite [71] et également au petit volume de l'encéphale murin, peu compatible avec la résolution spatiale des appareils de TEP. Dans une étude récente Maeda *et coll.* [72] ont cependant développé une variante du PIB à très haute radioactivité spécifique. Injecté immédiatement après sa synthèse, ce ligand (200 GBq/mole au moment de l'administration) se fixe aux dépôts amyloïdes et permet la détection des plaques « *in vivo* » chez la souris. La radioactivité très importante du ligand pourrait expliquer ces résultats. Il faut cependant noter que les modèles murins utilisés par Maeda (lignée APP23) et par Klunk et Toyama (modèle Tg2576 ou APPxPS1 dérivé de Tg2576) sont différents et il est probable que les dépôts amyloïdes ont une affinité avec le PIB différente en fonction des lignées de souris et de la mutation humaine en cause. Interrogé sur les difficultés d'utilisation du PIB chez les rongeurs, William Klunk, co-inventeur du PIB a répondu « J'ai été particulièrement heureux que cela fonctionne chez l'homme et non chez la souris, plutôt que l'inverse »², analyse certes pragmatique du problème, mais minoration de ses conséquences.

2. (<http://www.alzforum.org/new/detail.asp?id=1338>).

Marqueurs des altérations fonctionnelles

Il est donc possible de reconnaître la MA en identifiant certaines des lésions qu'elle génère chez le patient et il est fondé d'espérer la mise au point de techniques plus aisées à mettre en œuvre. Il est aussi possible de suivre l'évolution du processus pathologique en observant les désorganisations « fonctionnelles » qu'il induit.

L'hypométabolisme cortical quantifié en imagerie TEP et les hypoactivités cérébrales révélées en IRM fonctionnelle constituent des indications diagnostiques chez l'homme. Quelques études ont répété ces observations chez l'animal transgénique. Reiman *et al* [73] ont montré, par autoradiographie du fluorodeoxyglucose, un hypométabolisme cortical chez des souris PDAPP, impliquant notamment les régions cingulaires postérieures. Des résultats voisins ont été rapportés dans un modèle murin plus agressif (souris APPxPS1) [74]. L'imagerie métabolique *in vivo* chez la souris n'a pas fait l'objet de nombreux travaux en raison, sans doute, des multiples obstacles inhérents au modèle et à la méthode (faible résolution spatiale de la TEP, coût élevé de la synthèse des ligands radioactifs, nombre restreint des imageurs TEP adaptés au petit animal...).

L'imagerie cérébrale fonctionnelle chez le rongeur peut, en revanche, bénéficier d'autres approches particulièrement prometteuses. Deux exemples en illustrent les possibilités.

Des altérations vasculaires [75] et des anomalies du débit/volume sanguin cérébral ont ainsi été rapportées chez les souris transgéniques APP [76, 77]. Dans une étude récente, Moreno *et coll.* [78] ont pu étudier la cartographie des volumes sanguins cérébraux de souris transgéniques APP et de patients atteints de MA par une approche RMN « *in vivo* » après l'injection intraveineuse d'un agent de contraste. Les anomalies du lobe temporal médian, et plus particulièrement du cortex entorhinal, de la souris sont réduites par un anti-inflammatoire non-stéroïdien (Flurbiprofène).

L'imagerie est devenue capable d'analyser le fonctionnement cellulaire même du système nerveux. Des agents de contraste RMN, tels que les sels de manganèse, permettent, par exemple, de détecter « *in vivo* », chez le petit animal (rongeur, singe), les populations de neurones en activité [79]. Analogue du calcium cellulaire, le manganèse pénètre dans ces neurones par les canaux calciques voltage-dépendants et peut être y être détecté par IRM. Une élévation de la concentration de manganèse est observée dans des régions cérébrales soumises à des stimulations intéroceptives [80] ou externes [81]. Kimura *et coll.* [82] ont utilisé cette méthode d'imagerie chez des souris transgéniques auxquelles ont été insérées le gène de la protéine tau humaine. Ces souris accumulent dans le tissu cérébral la protéine tau (non mutée mais anormalement phosphorylée), sans que soient exactement reproduites les lésions de la MA (dégénérescences neurofibrillaires). Les auteurs observent, en utilisant l'« imagerie manganèse », une hypoactivation du cortex postérieur (équivalent murin du cortex parahippocampique des primates) étroitement associée au déficit mnésique mesurée dans une épreuve visuo-spatiale.

CONCLUSION

La découverte et la validation de nouveaux biomarqueurs de la maladie d'Alzheimer, et notamment de ceux qui font appel aux techniques d'imagerie, sont devenues des priorités de recherche. L'IRM volumétrique permet de caractériser et de quantifier les anomalies de la morphologie cérébrale des patients atteints de MA ; il ne semble pas que les biomarqueurs d'atrophie puissent bénéficier de l'expérimentation chez les souris transgéniques car elles ne reproduisent pas (ou mal) l'atrophie cérébrale des malades. Les modèles animaux permettent, en revanche, la recherche de marqueurs de cibles (le dépôt de peptide A β), cibles qui peuvent être reproduites, amplifiées et étudiées chez la souris génétiquement modifiée. Ces marqueurs peuvent être considérés « de Type I » puisqu'ils témoignent d'un mécanisme susceptible d'être l'objet d'une intervention thérapeutique ciblée, sans être certainement liés à l'évolution clinique. Ils ont vocation à obtenir le statut de marqueurs de substitution (Type II), mais ce n'est pas encore le cas. Différentes méthodologies permettant d'observer les plaques amyloïdes « *in vivo* » ont été développées au cours de ces dernières années. Toutes ne sont pas encore transposables à l'homme en raison, par exemple, de la barrière hémato-encéphalique qui limite encore le passage de certains ligands des plaques, mais les résultats expérimentaux des études récentes sont encourageants, qu'elles aient porté sur des patients atteints de MA ou qu'il s'agisse de techniques nouvelles en développement sur des modèles animaux.

Des altérations cérébrales fonctionnelles sont détectées au cours de la MA et également chez l'animal-modèle. Les recherches en développement devraient permettre d'identifier chez l'animal de nouveaux marqueurs du dysfonctionnement cérébral, qui seraient détectables à des stades très précoces (asymptomatiques) de la maladie.

BIBLIOGRAPHIE

- [1] BIOMARKERS DEFINITIONS WORKING GROUP — Biomarkers and surrogate endpoints : preferred definitions and conceptual framework. *Clin. Pharmacol. Ther.* 2001, 69, 89-95.
- [2] SCHELTENS P., KORF E.S. — Contribution of neuroimaging in the diagnosis of Alzheimer's disease and other dementias. *Curr. Opin. Neurol.*, 2000, 13, 391-396.
- [3] TAPIOLA T., PENNANEN C., TAPIOLA M., TERVO S., KIVIPELTO M., HANNINEN T. *et coll.* — MRI of hippocampus and entorhinal cortex in mild cognitive impairment : A follow-up study. *Neurobiol. Aging*, 2006, 29, 31-38.
- [4] DEVANAND D.P., PRADHABAN G., LIU X., KHANDJI A., DE SANTI S., SEGAL S. *et coll.* — Hippocampal and entorhinal atrophy in mild cognitive impairment : prediction of Alzheimer disease. *Neurology*, 2007, 68, 828-836.
- [5] FRISONI G.B., PIEVANI M., TESTA C., SABATTOLI F., BRESCIANI L., BONETTI M. *et coll.* — The topography of grey matter involvement in early and late onset Alzheimer's disease. *Brain*, 2007, 130, 720-730.

- [6] SEO S.W., IM K., LEE J.M., KIM Y.H., KIM S.T., KIM S.Y. *et coll.* — Cortical thickness in single-versus multiple-domain amnesic mild cognitive impairment. *Neuroimage*, 2007, 36, 289-297.
- [7] MOSCONI L. — Brain glucose metabolism in the early and specific diagnosis of Alzheimer's disease. FDG-PET studies in MCI and AD. *Eur. J. Nucl. Med. Mol. Imaging*, 2005, 32, 486-510.
- [8] SALMON E., SADZOT B., MAQUET P., DEGUELDRE C., LEMAIRE C., RIGO P. *et coll.* — Differential diagnosis of Alzheimer's disease with PET. *J. Nucl. Med.*, 1994, 35, 391-398.
- [9] CHETELAT G., DESGRANGES B., EUSTACHE F. — Profil d'hypométabolisme au stade précoce de la maladie d'Alzheimer : lien avec les déficits mnésiques et le profil d'atrophie. *Rev. Neurol.*, (Paris) 2006, 162, 945-951.
- [10] WIERENGA C.E., BONDI M.W. — Use of Functional Magnetic Resonance Imaging in the Early Identification of Alzheimer's Disease. *Neuropsychol. Rev.*, 2007, 17, 127-143.
- [11] GRAFF-RADFORD N.R., CROOK J.E., LUCAS J., BOEVE B.F., KNOPMAN D.S., IVNIK R.J. *et coll.* — Association of low plasma Aβ₄₂/Aβ₄₀ ratios with increased imminent risk for mild cognitive impairment and Alzheimer disease. *Arch. Neurol.*, 2007, 64, 354-362.
- [12] FAGAN A.M., ROE C.M., XIONG C., MINTUN M.A., MORRIS J.C., HOLTZMAN D.M. — Cerebrospinal Fluid tau/β-Amyloid₄₂ Ratio as a Prediction of Cognitive Decline in Nondemented Older Adults. *Arch. Neurol.*, 2007, 64, 343-349.
- [13] BLENNOW K., HAMPEL H. — CSF markers for incipient Alzheimer's disease. *Lancet Neurol.*, 2003, 2, 605-613.
- [14] RAY S., BRITSCHIG M., HERBERT C., TAKEDA-UCHIMURA Y., BOXER A., BLENNOW K. *et coll.* — Classification and prediction of clinical Alzheimer's diagnosis based on plasma signaling proteins. *Nat. Med.*, 2007, 13, 1359-1362.
- [15] NORDBERG A. — Amyloid imaging in Alzheimer's disease. *Curr. Opin. Neurol.*, 2007, 20, 398-402.
- [16] RYU E.K., CHIEN X. — Development of Alzheimer's disease imaging agents for clinical studies. *Front Biosci.*, 2008, 13, 777-789.
- [17] KLUNK W.E., ENGLER H., NORDBERG A., WANG Y., BLOMQUIST G., HOLT D.P. *et coll.* — Imaging brain amyloid in Alzheimer's disease with Pittsburgh Compound-B. *Ann. Neurol.*, 2004, 55, 306-319.
- [18] PIKE K.E., SAVAGE G., VILLEMAGNE V.L., NG S., MOSS S.A., MARUFF P. *et coll.* — β-amyloid imaging and memory in non-demented individuals : evidence for preclinical Alzheimer's disease. *Brain*, 2007, 130 (Pt 11), 2837-2844.
- [19] BOXER A.L., RABINOVICI G.D., KEPE V., GOLDMAN J., FURST A.J., HUANG S.C. *et coll.* — Amyloid imaging in distinguishing atypical prion disease from Alzheimer disease. *Neurology*, 2007, 69, 283-290.
- [20] FODERO-TAVOLETTI M.T., SMITH D.P., MCLEAN C.A., ADLARD P.A., BARNHAM K.J., FOSTER L.E. *et coll.* — In vitro characterization of Pittsburgh compound-B binding to Lewy bodies. *J. Neurosci.*, 2007, 27, 10365-10371.
- [21] NG S.Y., VILLEMAGNE V.L., MASTERS C.L., ROWE C.C. — Evaluating atypical dementia syndromes using positron emission tomography with carbon 11 labeled Pittsburgh Compound B. *Arch. Neurol.*, 2007, 64, 1140-1144.
- [22] ROWE C.C., NG S., ACKERMANN U., GONG S.J., PIKE K., SAVAGE G. *et coll.* — Imaging beta-amyloid burden in aging and dementia. *Neurology*, 2007, 68, 1718-1725.
- [23] MINTUN M.A., LAROSSA G.N., SHELIN Y.I., DENCE C.S., LEE S.Y., MACH R.H. *et coll.* — [11C] PIB in a nondemented population : potential antecedent marker of Alzheimer disease. *Neurology*, 2006, 67, 446-452.

- [24] BACSKAI B.J., FROSCHE M.P., FREEMAN S.H., RAYMOND S.B., AUGUSTINACK J.C., JOHNSON K.A. *et coll.* — Molecular imaging with Pittsburgh Compound B confirmed at autopsy : a case report. *Arch. Neurol.*, 2007, 64, 431-434.
- [25] LOCKHART A., LAMB J.R., OSKEDKAR T., SUE L.I., JOYCE J.N., YE L. *et coll.* — PIB is a non-specific imaging marker of amyloid-beta (A β) peptide-related cerebral amyloidosis. *Brain*, 2007, 130, 2607-2615.
- [26] CHETELAT G., DESGRANGES B., DE LA SAYETTE V., VIADER F., EUSTACHE F., BARON J.C. — Mild cognitive impairment : Can FDG-PET predict who is to rapidly convert to Alzheimer's disease ? *Neurology*, 2003, 60, 1374-1377.
- [27] MATSUNARI I., SAMURAKI M., CHEN W.P., YANASE D., TAKEDA N., ONO K. *et coll.* — Comparison of 18F-FDG PET and Optimized Voxel-Based Morphometry for Detection of Alzheimer's Disease : Aging Effect on Diagnostic Performance. *J. Nucl. Med.*, 2007, 48, 1961-1970.
- [28] DUBOIS B., FELDMAN H.H., JACOVA C., DEKOSKY S.T., BARBERGER-GATEAU P., CUMMINGS J. *et coll.* — Research criteria for the diagnosis of Alzheimer's disease : revising the NINCDS-ADRDA criteria. *Lancet Neurol.*, 2007, 6, 734-746.
- [29] GAMES D., ADAMS D., ALESSANDRINI R., BARBOUR R., BERTHELETTE P., BLACKWELL C. *et coll.* — Alzheimer-type neuropathology in transgenic mice overexpressing V717F beta-amyloid precursor protein. *Nature*, 1995, 373, 523-527.
- [30] DUYSKAERTS C., POTIER M.C., DELATOUR B. — Alzheimer disease models and human neuropathology : similarities and differences. *Acta Neuropathol.*, 2008, 115, 5-38.
- [31] HARDY J.A., HIGGINS G.A. — Alzheimer's disease : the amyloid cascade hypothesis. *Science*, 1992, 256, 184-185.
- [32] SOMMER B. — Alzheimer's disease and the amyloid cascade hypothesis : ten years on. *Curr. Opin. Pharmacol.*, 2002, 2, 87-92.
- [33] ASHE K.H. — Learning and memory in transgenic mice modeling Alzheimer's disease. *Learn Mem.*, 2001, 8, 301-308.
- [34] MCDANIEL B., SHENG H., WARNER D.S., HEDLUND L.W., BENVENISTE H. — Tracking brain volume changes in C57BL/6J and ApoE-deficient mice in a model of neurodegeneration : a 5-week longitudinal micro-MRI study. *Neuroimage*, 2001, 14, 1244-1255.
- [35] LI G., ZOU L., JACK C.R., JR., YANG Y., YANG E.S. — Neuroprotective effect of Coenzyme Q10 on ischemic hemisphere in aged mice with mutations in the amyloid precursor protein. *Neurobiol. Aging*, 2007, 28, 877-882.
- [36] DODART J.C., MATHIS C., SAURA J., BALES K.R., PAUL S.M., UNGERER A. — Neuroanatomical abnormalities in behaviorally characterized APP(V717F) transgenic mice. *Neurobiol. Dis.*, 2000, 7, 71-85.
- [37] DONOVAN M.H., YAZDANI U., NORRIS R.D., GAMES D., GERMAN D.C., EISCH A.J. — Decreased adult hippocampal neurogenesis in the PDAPP mouse model of Alzheimer's disease. *J. Comp. Neurol.*, 2006, 495, 70-83.
- [38] GONZALEZ-LIMA F., BERNDT J.D., VALLA J.E., GAMES D., REIMAN E.M. — Reduced corpus callosum, fornix and hippocampus in PDAPP transgenic mouse model of Alzheimer's disease. *Neuroreport.*, 2001, 12, 2375-2379.
- [39] REDWINE J.M., KOSOFSKY B., JACOBS R.E., GAMES D., REILLY J.F., MORRISON J.H. *et coll.* — Dentate gyrus volume is reduced before onset of plaque formation in PDAPP mice : a magnetic resonance microscopy and stereologic analysis. *Proc. Natl. Acad. Sci., U S A* 2003, 100, 1381-1386.
- [40] VALLA J., SCHNEIDER L.E., GONZALEZ-LIMA F., REIMAN E.M. — Nonprogressive transgene-related callosal and hippocampal changes in PDAPP mice. *Neuroreport.*, 2006, 17, 829-832.

- [41] WEISS C., VENKATASUBRAMANIAN P.N., AGUADO A.S., POWER J.M., TOM B.C., LI L. *et coll.* — Impaired eyeblink conditioning and decreased hippocampal volume in PDAPP V717F mice. *Neurobiol. Dis.*, 2002, 11, 425-433.
- [42] DELATOUR B., GUEGAN M., VOLK A., DHENAIN M. — In vivo MRI and histological evaluation of brain atrophy in APP/PS1 transgenic mice. *Neurobiol. of Aging*, 2006, Volume 27, 835-847.
- [43] MUEGGLER T., MEYER-LUEHMANN M., RAUSCH M., STAUFENBIEL M., JUCKER M., RUDIN M. — Restricted diffusion in the brain of transgenic mice with cerebral amyloidosis. *Eur. J. Neurosci.*, 2004, 20, 811-817.
- [44] SONG S.K., KIM J.H., LIN S.J., BRENDZA R.P., HOLTZMAN D.M. — Diffusion tensor imaging detects age-dependent white matter changes in a transgenic mouse model with amyloid deposition. *Neurobiol. Dis.*, 2004, 15, 640-647.
- [45] SUN S.W., SONG S.K., HARMS M.P., LIN S.J., HOLTZMAN D.M., MERCHANT K.M. *et coll.* — Detection of age-dependent brain injury in a mouse model of brain amyloidosis associated with Alzheimer's disease using magnetic resonance diffusion tensor imaging. *Exp. Neurol.*, 2005, 191, 77-85.
- [46] HARMS M.P., KOTYK J.J., MERCHANT K.M. — Evaluation of white matter integrity in ex vivo brains of amyloid plaque-bearing APP^{sw} transgenic mice using magnetic resonance diffusion tensor imaging. *Exp. Neurol.*, 2006, 199, 408-415.
- [47] MARJANSKA M., CURRAN G.L., WENGENACK T.M., HENRY P.G., BLISS R.L., PODUSLO J.F. *et coll.* — Monitoring disease progression in transgenic mouse models of Alzheimer's disease with proton magnetic resonance spectroscopy. *Proc. Natl. Acad. Sci., U S A* 2005, 102, 11906-11910.
- [48] VON KIENLIN M., KUNNECKE B., METZGER F., STEINER G., RICHARDS J.G., OZMEN L. *et coll.* — Altered metabolic profile in the frontal cortex of PS2APP transgenic mice, monitored throughout their life span. *Neurobiol. Dis.*, 2005, 18, 32-39.
- [49] EL TANNIR E.L., TAYARA N., DELATOUR B., LE CUDENNEC C., GUEGAN M., VOLK A., DHENAIN M. — Age-related evolution of amyloid burden, iron load, and MR relaxation times in a transgenic mouse model of Alzheimer's disease. *Neurobiol. Dis.*, 2006, 22, 199-208.
- [50] HELPERN J.A., LEE S-L., FALANGOLA M.F., DYAKIN V.V., BOGART A., ARDEKANI B. *et coll.* — MRI assessment of neuropathology in a transgenic mouse model of Alzheimer's disease. *Magn. Reson. Med.*, 2004, 51, 794-798.
- [51] EL TANNIR E.L., TAYARA N., DHENAIN M., VOLK A., DELATOUR B. — Transversal relaxation time measured by MRI reflects brain amyloidosis in young APP/PS1 transgenic mice. *Magn. Reson. Med.*, 2007, 58, 179-184.
- [52] DHENAIN M., DELATOUR B., WALCZAK C., VOLK A. — Passive staining : a novel ex vivo MRI protocol to detect amyloid deposits in mouse models of Alzheimer's disease. *Magn. Reson. Med.*, 2006, 55, 687-693.
- [53] LEE S.P., FALANGOLA M.F., NIXON R.A., DUFF K., HELPERN J.A. — Visualization of beta-amyloid plaques in a transgenic mouse model of Alzheimer's disease using MR microscopy without contrast reagents. *Magn. Reson. Med.*, 2004, 52, 538-544.
- [54] ZHANG J., YAROWSKY P., GORDON M.N., DI CARLO G., MUNIREDDY S., VAN ZIJL P.C. *et coll.* — Detection of amyloid plaques in mouse models of Alzheimer's disease by magnetic resonance imaging. *Magn. Reson. Med.*, 2004, 51, 452-457.
- [55] DHENAIN M., EL TANNIR E.L., TAYARA N., WU T.D., GUEGAN M., VOLK A., QUINTANA C. *et coll.* — Characterization of *in vivo* MRI detectable thalamic amyloid plaques from APP/PS1 mice. *Neurobiol. Aging*, 2007, Jun 22, [Epub ahead of print].
- [56] JACK C.R. JR., GARWOOD M., WENGENACK T.M., BOROWSKI B., CURRAN G.L., LIN J. *et coll.* — In vivo visualization of Alzheimer's amyloid plaques by magnetic resonance imaging in transgenic mice without a contrast agent. *Magn. Reson. Med.*, 2004, 52, 1263-1271.

- [57] VANHOUTTE G., DEWACHTER I., BORGHGRAEF P., VAN LEUVEN F., VAN DER LINDEN A. — Noninvasive *in vivo* MRI detection of neuritic plaques associated with iron in APP [V717I] transgenic mice, a model for Alzheimer's disease. *Magn. Reson. Med.*, 2005, 53, 607-613.
- [58] FALANGOLA M.F., LEE S.P., NIXON R.A., DUFF K., HELPERN J.A. — Histological co-localization of iron in Abeta plaques of PS/APP transgenic mice. *Neurochem. Res.*, 2005, 30, 201-205.
- [59] QUINTANA C., WU T.D., DELATOUR B., DHENAIN M., GUERQUIN-KERN J-L, CROISY A. — Morphological and chemical studies of pathological human and mice brain at the sub cellular level : correlation between light, electron and nanoSIMS microscopies. *Microscopy Research and Technique*. 2007, 70, 281-295.
- [60] PODUSLO J.F., WENGENACK T.M., CURRAN G.L., WISNIEWSKI T., SIGURDSSON E.M., MACURA S.I. *et coll.* — Molecular targeting of Alzheimer's amyloid plaques for contrast-enhanced magnetic resonance imaging. *Neurobiol. Dis.*, 2002, 11, 315-329.
- [61] WADGHIRI Y.Z., SIGURDSSON E.M., SADOWSKI M., ELLIOTT J.I., LI Y., SCHOLTZOVA H. *et coll.* — Detection of Alzheimer's amyloid in transgenic mice using magnetic resonance microimaging. *Magn. Reson. Med.*, 2003, 50, 293-302.
- [62] SIGURDSSON E.M., WADGHIRI Y.Z., MOSCONI L., BLIND J.A., KNUDSEN E., ASUNI A. *et coll.* — A non-toxic ligand for voxel-based MRI analysis of plaques in AD transgenic mice. *Neurobiol. Aging*, 2007 (in press), Feb 7 ; [Epub ahead of print].
- [63] FRENKEL D., SOLOMON B. — Filamentous phage as vector-mediated antibody delivery to the brain. *Proc. Natl. Acad. Sci., U S A* 2002, 99, 5675-5679.
- [64] HIGUCHI M., IWATA N., MATSUBA Y., SATO K., SASAMOTO K., SAIDO T.C. — (19)F and (1)H MRI detection of amyloid beta plaques *in vivo*. *Nat. Neurosci.*, 2005, 8, 527-533.
- [65] HINTERSTEINER M., ENZ A., FREY P., JATON A.L., KINZY W., KNEUER R. *et coll.* — *In vivo* detection of amyloid-beta deposits by near-infrared imaging using an oxazine-derivative probe. *Nat. Biotechnol.*, 2005, 23, 577-583.
- [66] BACSKAI B.J., HYMAN B.T. — Alzheimer's disease : what multiphoton microscopy teaches us. *Neuroscientist.*, 2002, 8, 386-390.
- [67] CHRISTIE R.H., BACSKAI B.J., ZIPPEL W.R., WILLIAMS R.M., KAJDASZ S.T., WEBB W.W. *et coll.* — Growth arrest of individual senile plaques in a model of Alzheimer's disease observed by *in vivo* multiphoton microscopy. *J. Neurosci.*, 2001, 21, 858-864.
- [68] ROBBINS E.M., BETENSKY R.A., DOMNITZ S.B., PURCELL S.M., GARCIA-ALLOZA M., GREENBERG C. *et coll.* — Kinetics of cerebral amyloid angiopathy progression in a transgenic mouse model of Alzheimer disease. *J. Neurosci.*, 2006, 26, 365-371.
- [69] BRENDZA R.P., BACSKAI B.J., CIRRITO J.R., SIMMONS K.A., SKOCH J.M., KLUNK W.E. *et coll.* — Anti-Abeta antibody treatment promotes the rapid recovery of amyloid-associated neuritic dystrophy in PDAPP transgenic mice. *J. Clin. Invest.*, 2005, 115, 428-433.
- [70] KLUNK W.E., LOPRESTI B.J., IKONOMOVIC M.D., LEFTEROV I.M., KOLDAMOVA R.P., ABRAHAMSON E.E. *et coll.* — Binding of the positron emission tomography tracer Pittsburgh compound-B reflects the amount of amyloid-beta in Alzheimer's disease brain but not in transgenic mouse brain. *J. Neurosci.*, 2005, 25, 10598-10606.
- [71] TOYAMA H., YE D., ICHISE M., LIOW J.S., CAI L., JACOBOWITZ D. *et coll.* — PET imaging of brain with the beta-amyloid probe, [(11)C] 6-OH-BTA-1, in a transgenic mouse model of Alzheimer's disease. *Eur. J. Nucl. Med. Mol. Imaging* 2005, 32, 593-600.
- [72] MAEDA J., JI B., IRIE T., TOMIYAMA T., MARUYAMA M., OKAUCHI T. *et coll.* — Longitudinal, quantitative assessment of amyloid, neuroinflammation, and anti-amyloid treatment in a living mouse model of Alzheimer's disease enabled by positron emission tomography. *J. Neurosci.*, 2007, 27, 10957-10968.

- [73] REIMAN E.M., UECKER A., GONZALEZ-LIMA F., MINEAR D., CHEN K., CALLAWAY N.L. *et coll.* — Tracking Alzheimer's disease in transgenic mice using fluorodeoxyglucose autoradiography. *Neuroreport.*, 2000, 11, 987-991.
- [74] VALLA J., SCHNEIDER L., REIMAN E.M. — Age- and transgene-related changes in regional cerebral metabolism in PSAPP mice. *Brain Res.*, 2006, 1116, 194-200.
- [75] BECKMANN N., SCHULER A., MUEGGLER T., MEYER E.P., WIEDERHOLD K.H., STAUFENBIEL M. *et coll.* — Age-dependent cerebrovascular abnormalities and blood flow disturbances in APP23 mice modeling Alzheimer's disease. *J. Neurosci.*, 2003, 23, 8453-8459.
- [76] NIWA K., KAZAMA K., YOUNKIN S.G., CARLSON G.A., IADECOLA C. — Alterations in cerebral blood flow and glucose utilization in mice overexpressing the amyloid precursor protein. *Neurobiol. Dis.*, 2002, 9, 61-68.
- [77] WU E.X., TANG H., ASAI T., YAN S.D. — Regional cerebral blood volume reduction in transgenic mutant APP (V717F, K670N/M671L) mice. *Neurosci. Lett.*, 2004, 365, 223-227.
- [78] MORENO H., WU W.E., LEE T., BRICKMAN A., MAYEUX R., BROWN T.R. *et coll.* — Imaging the abeta-related neurotoxicity of Alzheimer disease. *Arch. Neurol.* 2007, 64, 1467-1477.
- [79] SILVA A.C., LEE J.H., AOKI I., KORETSKY A.P. — Manganese-enhanced magnetic resonance imaging (MEMRI) : methodological and practical considerations. *NMR Biomed.*, 2004, 17, 532-543.
- [80] MORITA H., OGINO T., SEO Y., FUJIKI N., TANAKA K., TAKAMATA A. *et coll.* — Detection of hypothalamic activation by manganese ion contrasted T(1)-weighted magnetic resonance imaging in rats. *Neurosci. Lett.*, 2002, 326, 101-104.
- [81] YU X., WADGHIRI Y.Z., SANES D.H., TURNBULL D.H. — In vivo auditory brain mapping in mice with Mn-enhanced MRI. *Nat. Neurosci.*, 2005, 8, 961-968.
- [82] KIMURA T., YAMASHITA S., FUKUDA T., PARK J.M., MURAYAMA M., MIZOROKI T. *et coll.* — Hyperphosphorylated tau in parahippocampal cortex impairs place learning in aged mice expressing wild-type human tau. *Embo. J.*, 2007, Nov 15, [Epub ahead of print].

DISCUSSION

M. Roger NORDMANN

Vous avez souligné la présence de dépôts de fer au niveau des plaques séniles. Le fer — à l'état ferreux, du moins — jouant un rôle essentiel dans la biosynthèse de radicaux libres dérivés de l'oxygène, ces dépôts pourraient traduire le rôle d'un stress oxydatif dans la genèse des lésions de la maladie d'Alzheimer, stress oxydatif qui justifierait les essais d'anti-oxydants dans sa prévention ou son développement. Cependant l'existence d'un tel stress oxydatif n'a pas été évoqué dans des exposés précédents concernant sa pathogénie. N'est-elle donc pas à considérer ?

Le rôle des biométaux dans la maladie d'Alzheimer (MA) est étudié de longue date, avec des perspectives à la fois physiopathogéniques et thérapeutiques (les chélateurs de métaux ont ainsi fait l'objet d'évaluations cliniques en phase II). Le rôle du fer dans la maladie a été particulièrement étudié mais d'autres métaux (le cuivre, le zinc et l'aluminium) ont également été considérés avec attention. La présence de fer dans les plaques séniles des patients atteints de MA a été décrite. Cette élévation locale des concentrations de fer a ouvert de nouvelles opportunités pour l'imagerie des plaques basées sur des approches IRM. L'association du fer et des dépôts amyloïdes doit également participer

à la physiopathogénie de la MA. Il serait en effet particulièrement tentant de relier les anomalies de l'homéostasie du fer cérébral chez les patients à l'induction ou au maintien d'un stress oxydatif, qui constitue d'ailleurs une cible thérapeutique largement explorée (eg vitamine E, polyphénols etc.). Il ne faut pas cependant limiter le rôle du fer (et des autres biométaux) dans la MA à la production de radicaux libres. Il est en effet notoire que les biométaux interagissent directement avec le peptide A β ou son précurseur et pourraient, par exemple, être des facteurs d'agrégation du peptide. Inversement il ne faut pas réduire le stress oxydatif dans la MA à un seul mécanisme qui reposerait sur l'élévation anormale des concentrations de fer. D'autres causes peuvent être évoquées, notamment un dysfonctionnement mitochondrial.

M. Henri LACCOURREYE

Le prélèvement de muqueuse olfactive est-il toujours pratiqué pour le diagnostic précoce de la MA ? Les tests olfactifs sont-ils toujours pratiqués ?

Les structures cérébrales olfactives et para-olfactives ne sont pas épargnées par la MA. L'exemple le plus frappant concerne le cortex (trans) entorhinal qui est l'une des régions les plus précocement et sévèrement touchée dans la maladie. La mise en évidence des lésions de la MA dans les régions les plus périphériques du système olfactif (muqueuse olfactive) reste par contre assez discutée ; la densité de ces lésions semble tout du moins faible. Associée à ces données conflictuelles de la littérature, la difficulté d'obtention des prélèvements biopsiques tempère l'espoir initialement émis d'un marqueur diagnostique de la maladie. Au niveau clinique, les troubles de l'olfaction sont précoces, fréquents et souvent sévères dans la MA. Leur sensibilité diagnostique est bonne (80 %) mais deux points viennent nuancer l'intérêt de l'évaluation des fonctions olfactives chez les patients : — la spécificité du diagnostic reste faible dans la mesure où des anomalies de l'olfaction sont fréquemment rencontrées dans d'autres affections neurodégénératives, en particulier dans la maladie de Parkinson ; - il est vraisemblable que certains déficits olfactifs observés chez les patients atteints de MA pourraient s'expliquer par l'altération centrale des fonctions mnésiques et la répercussion de ce déficit dans toutes les modalités sensorielles, notamment l'olfaction.

M. Jean-Baptiste PAOLAGGI

Y a-t-il des études de reproductibilité intra et interobservateurs dans l'imagerie de la M.A. ?

Ce point concerne l'évaluation manuelle, quantitative ou semie quantitative, de l'atrophie cérébrale des patients, principalement sur la base d'images RMN. Le degré de formalisation des méthodes d'analyses morphologiques et leur part de subjectivité varient sensiblement d'une étude à l'autre. Le problème de la reproductibilité inter- et même intra-observateurs est important. Il est d'ailleurs mentionné et discuté dans les travaux de consensus du CERAD. Les études méthodologiques qui se sont spécifiquement intéressées à ce problème restent rares et apportent des conclusions souvent contrastées. Il est clair que, grâce aux développements méthodologiques récents, l'implémentation d'algorithmes de segmentation automatisée ou semie automatisée, requérant une intervention humaine limitée et procurant un gain sensible de temps d'analyse, ont largement contribué à l'élimination des facteurs de subjectivité et de variabilité inter-individuelle dans l'évaluation du processus atrophique.

